

Carga inmediata en el preedéntulo y edéntulo total

Resumen

Se trataron 66 pacientes preedéntulos y edéntulos totales mediante una prótesis (híbrida), implantada e instalada en el día.

El sistema permite seleccionar el caso en cuanto al número y tamaño de los implantes de acuerdo a la cantidad y calidad ósea de los maxilares y a la oclusión. Estos casos comienzan a ser realizados a partir del mes de mayo de 2002. El seguimiento se realiza a través de controles clínicos radiográficos anuales.

PALABRAS CLAVE: implantes, carga inmediata, oclusión.

Summary

66 preedentulous and edentulous patients have been treated by immediate loading (hybrid) prosthesis, implanted and installed in the day.

The system allows to select the case in regard to the number and size of the implants, according to the quantity and quality of the maxillary bone, and the occlusion. The follow-up is done by clinical and X-ray's annual controls.

KEY WORDS: implants, immediate loading, occlusion.

ALBERTO LIFSCHITZ*

NORBERTO VIDEMARI**

CLAUDIO SOLARI***

HERNÁN CATTÁNEO****

*Docente Titular.

**Docente Titular.

***Docente Adjunto.

****Docente.

Escuela de Posgrado de la
Asociación Odontológica
Argentina.

Introducción

Las exitosas experiencias efectuadas mediante el Sistema Novum (SN), carga inmediata protocolarizada, presentada al mundo en el año 1999 por la Escuela Sueca a través del Sr. Prof. Per Invegar Brånemark, permite instalar en un plazo de ocho horas una prótesis híbrida en el maxilar inferior^{1,2,3}.

El SN cuenta:

- 1) De tres implantes de 5ø x 11,5/13 mm, o de 6ø x 11,5/13 mm, con una superficie a oseointegrar de aprox. 974,97 a 1.226 mm².
- 2) Los tres implantes se ubican en la zona intermentoniana en posición triangular, ferulizados mediante una barra de titanio quirúrgica que se atornilla a los implantes.
- 3) Sobre la misma se fija una barra de titanio protética mediante 2 o 4 tornillos la cuál es portadora del sistema dentario de rehabilitación.
- 4) El sistema es totalmente matrizado⁴.

En mayo de 2002 se instala el primer caso de carga inmediata pasiva estético funcional (CI-PEF) en pacientes en los cuales la cantidad y calidad ósea de los maxilares inferiores presentan **dificultades** en cuanto a la ubicación y tamaño de los tres implantes SN.

Características del sistema

1) Apoyándose en la casuística e investigación del Sistema Novum™ (Carga Inmediata Protocolarizada), el sistema basa su tratamiento en:

- a) Una determinada superficie a oseointegrar.

b) Planimetría implantar geométrica.

c) Pasividad del Sistema, obtenida en boca en forma directa.

2) Indicar de acuerdo a la anatomía mandibular, oclusión, tipo de antagonista y extensión de los cantilevers, un número mayor de implantes de diferentes tamaños en cuanto a longitud y diámetro permitiendo obtener un área a **oseointegrar mayor**, estimada para el caso de cuatro implantes de 4ø x 15 mm en 1.507,2 mm², factor importante de acuerdo a la potencia muscular del caso o posible presencia de **bruxomanía**.

3) Admite la instalación inmediata a extracciones dentarias.

4) Puede ser indicado para el **maxilar superior**.

5) El tiempo de su ejecución es de seis horas para el maxilar inferior y de doce para el superior.

6) Es desmontable por el profesional.

7) El sistema admite el uso de implantes oseointegrados que hayan estado previamente en función.

8) No exige un paralelismo total.

9) Admite la instalación de implantes en el sector posterior.

10) No requiere instrumentos sofisticados ni el uso de implantes especiales.

11) El sistema no usa barra.

12) El refuerzo de la prótesis (metálico) es utilizado además como guía quirúrgica.

13) Valores económicos menores, estando al alcance de un mayor número de pacientes.

14) No utiliza guías quirúrgicas fijadas a los maxilares.

15) Cirugía menos compleja y agresiva.

Fecha de recepción:
abril 2005

Fecha de aceptación y versión final:
junio 2005

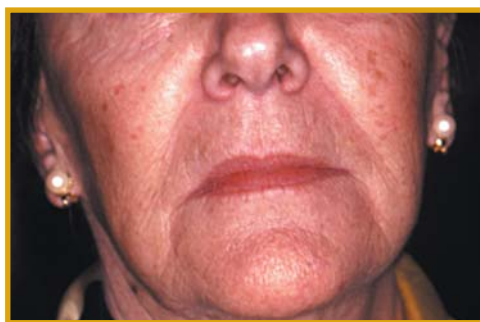

Fig. 1: Aspecto estético del paciente. La expresión facial es de insatisfacción.

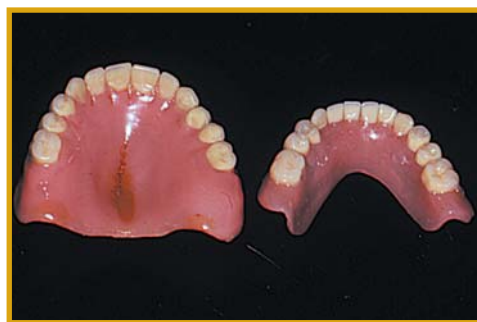

Fig. 2: Prótesis completas superior e inferior.

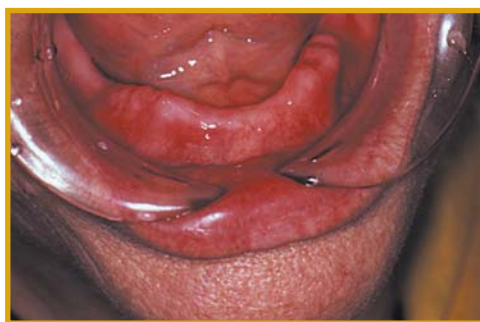

Fig. 3: Vista del caso clínico. Maxilar inferior.

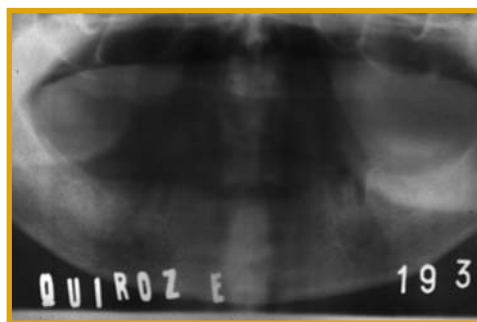

Fig. 4: Rx. panorámica. Se diagnostica como favorable en cuanto a la calidad y cantidad ósea con el fin de ser utilizada como receptora de implantes.



Fig. 5: Montaje en articulador.

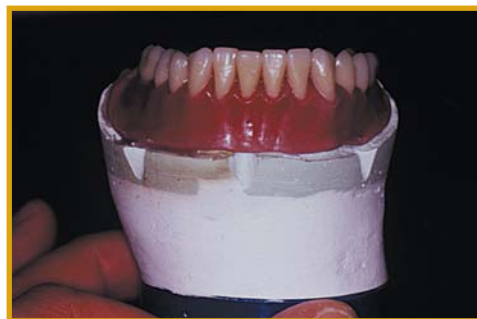


Fig. 6: Prueba presentada al paciente con aceptación por parte de él.

Caso clínico Nº 1

Paciente de sexo femenino de 60 años de edad (Fig. 1), portadora de un juego de prótesis completas (Fig. 2), que manifiesta su disconformidad con la prótesis realizada en el maxilar inferior, la cual ha sido confeccionada en varias ocasiones (Fig. 3). Su historia clínica muestra una buena condición de salud general.

Se solicitan Rx panorámicas y análisis clínicos completos (Fig. 4). Para el estudio protético del caso se realiza el vaciado de las bases protéticas de las prótesis en uso. Se monta en articulador a los fines del diagnóstico del espacio interoclusal (Fig. 5).

Del estudio efectuado se propone a la paciente la confección de una dentadura completa superior y de una prótesis inferior con carga inmediata, la cual consiste en este caso en la instalación de cuatro implantes de 4ø x 15 mm (B&W Implants, Bs. As., Argentina) y de una prótesis de diez dientes.

El paciente acepta la propuesta de una prótesis fija en el maxilar inferior, maxilar en el cual, a través del tiempo, otros tipos de recursos protéticos han fracasado.

Previo al acto quirúrgico y mediante los modelos obtenidos anteriormente se realiza una

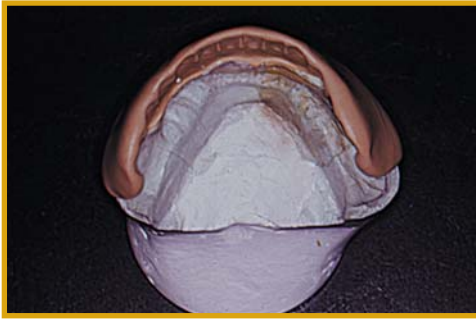

Fig. 7: Llave de silicona. Guía para ser utilizada en el enfilado de la prótesis definitiva.

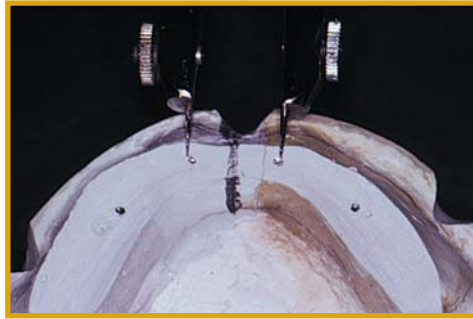

Fig. 8: "Meseteado" del modelo inferior. Selección del lugar apropiado para la planificación implantar.

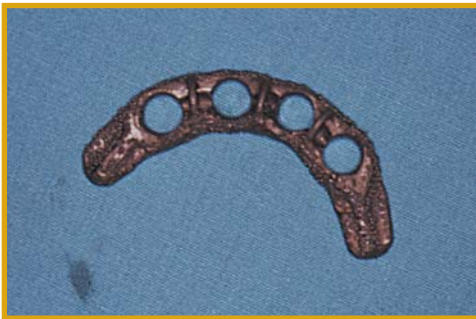

Fig. 9: Refuerzo metálico en NPG.

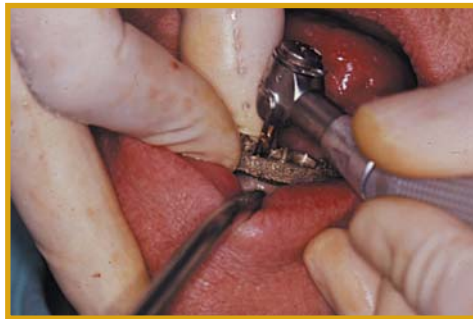

Fig. 10: Instalación de los implantes teniendo como guía el refuerzo metálico.

prueba de dientes (color, forma y tamaño) para obtener la aprobación estética por parte del paciente (Fig. 6). Se procede a la medición de la dimensión vertical oclusal (DVO) tomando como referencias reparos anatómicos como ala y base de nariz, mentón, etc.

Se realiza una llave de silicona con el fin de registrar la posición de los dientes en el modelo del maxilar inferior (Fig. 7). La prótesis superior es terminada. El cirujano realiza el "meseteado" del reborde óseo del modelo inferior, procediendo luego al diseño de la localización y ubicación de los cuatro implantes (Fig. 8). Luego de realizado esto, el laboratorista procede al encerado y colado del refuerzo en NPG (Aalbadent, Cordelia, California, USA) (Fig. 9).

Previo al acto quirúrgico la paciente es cubierta mediante una vacuna antitetánica, antibióticos (ATB) y analgésicos antiinflamatorios. Se procede a la colocación de los implantes utilizando como guía quirúrgica el refuerzo (Fig. 10). Debemos advertir que antes de la colocación de los implantes el hueso debe estar "meseteado" de igual manera que como lo habíamos hecho en el modelo previo.

Se eligen e instalan abutments de una altura adecuada, tipo Standard o Estheticone, ajustándose a veinte Ncm (B&W Implants, Bs. As., Argentina). Sobre los mismos se ubican las cofias (B&W

Implants, Bs. As., Argentina), ajustándolas manualmente a los abutments (Fig. 11). El refuerzo deberá calzar holgadamente sobre las cofias, de no ser así se rebajará en la zona correspondiente (Fig. 12). El refuerzo es fijado mediante resina acrílica (Pattern Resin, GC America Inc. IL) a una altura determinada a nivel de las cofias (Fig. 13).

Esperado un periodo de veinte minutos para el polimerizado del acrílico se efectúa el registro de la DVO mediante cera o silicona (Elite, Zermack, Badia Polesine, Rovigo, Italy), y a continuación se retira el conjunto (fijación y registro) (Fig. 14). Se instalan homólogos protectores sobre los abutments y se prepara el modelo de trabajo instalándose los análogos correspondientes a los cuatro implantes.

Se procede al montaje del mismo, enfilado dentario y colocación en boca del paciente para una prueba estética y control oclusal. De ser necesario se realiza una remonta mediante un nuevo registro (Fig. 15).

El caso es finalizado con la colocación de la prótesis de carga inmediata en boca mediante un ajuste manual de los tornillos protéticos. La oclusión es controlada buscando siempre máxima intercuspación bilateral instantánea (MIBI) (Fig. 16).

Pasadas 24 horas, se realiza el control clínico del caso con un nuevo registro oclusal ya que el anterior fue realizado con el paciente anestesiado. Se le indica al paciente la continuación

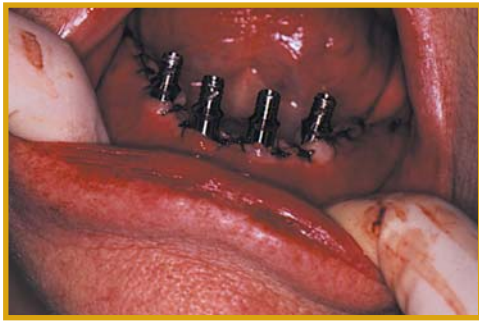


Fig. 11: Cofias instaladas.

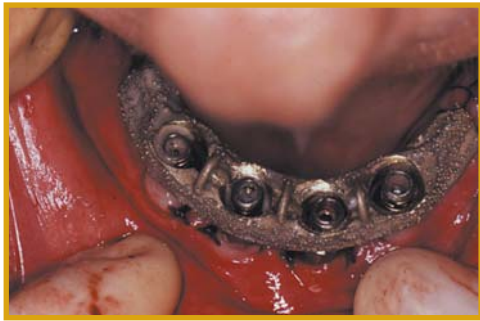

Fig. 12: Prueba del esqueleto en boca.

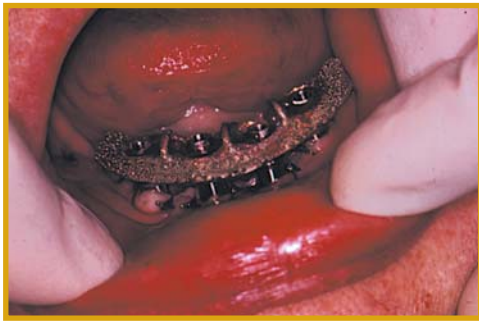

Fig. 13: Fijación mediante acrílico del esqueleto a las cofias.

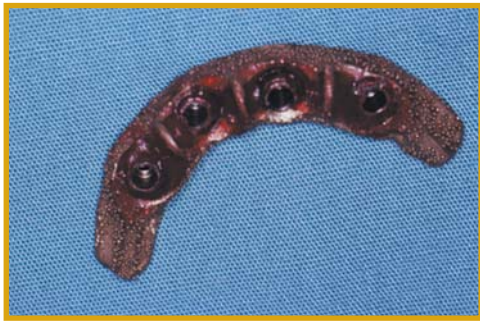

Fig. 14: Vista del refuerzo fijado a las cofias.

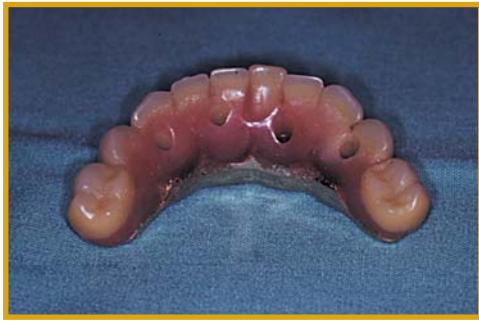

Fig. 15: Prótesis de carga inmediata terminada.

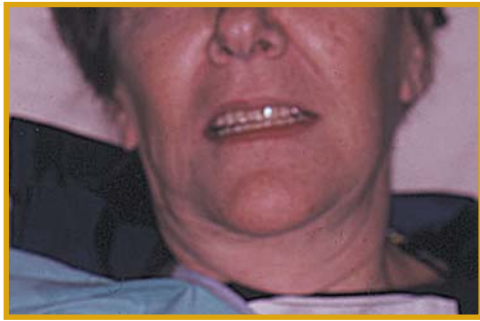

Fig. 16: Prótesis instalada con un cambio favorable en la expresión del paciente.

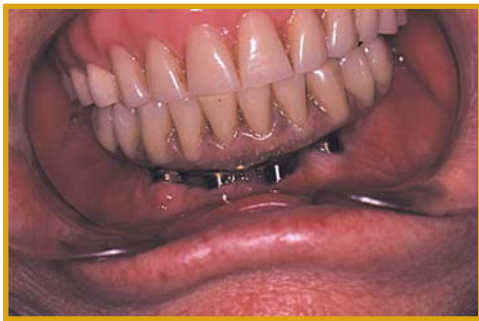

Fig. 17: Vista del caso clínico a los cuarenta días de su instalación.

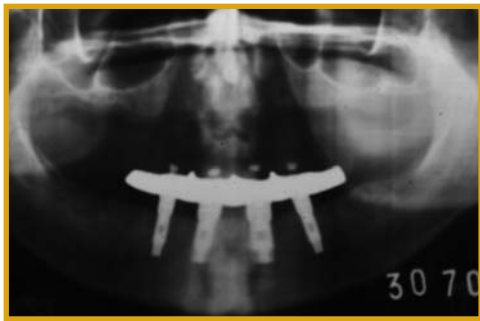


Fig. 18: Control Rx. a los 90 días.

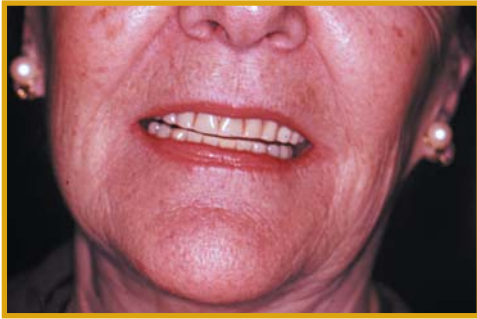

Fig. 19: Estado actual. Junio 2005.

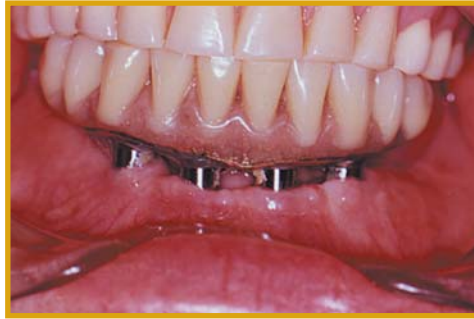

Fig. 20: Vista clínica. Junio 2005.

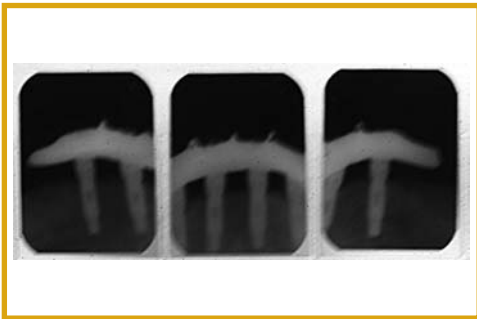


Fig. 21: Rx. periapicales. Junio 2005.

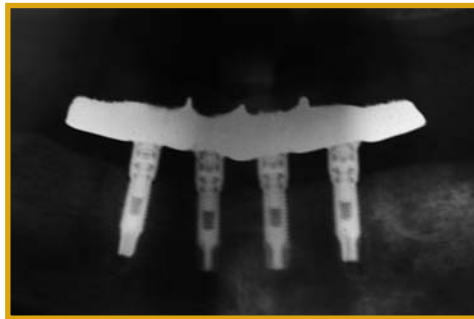


Fig. 22: Rx. Panorámica (Abril 2004 – Junio 2005)

de la toma de ATB por un plazo de 8 días como así también la ingesta de analgésicos de ser necesario. Se prescribe la necesidad de un reposo relativo durante 48 hs con aplicación de hielo en la zona durante las primeras 24 hs. La alimentación deberá ser blanda y/o procesada dentro de los primeros 45 días (Fig. 17).

A los 90 días la prótesis es removida para su control ajustándose los abutments y los tornillos protéticos a 20 Ncm. Se efectúan controles cada 15 días adicionándose una Rx panorámica de control a los cuatro meses de efectuado el tratamiento (Fig. 18). Se indica al paciente la necesidad de un control clínico-Rx (panorámica) por año (Figs. 19, 20, 21 y 22).

Caso clínico Nº 2

Paciente: V.

Sexo: Femenino.

Edad: 74 años.

Se presenta a la consulta con una prótesis inferior atachada al 3.3 y 4.4 con fractura de este último. Enfermedad periodontal avanzada en el resto de sus piezas dentarias. Paciente bruxómana (Fig. 23).

Presenta una reabsorción importante en las zonas distales. Utiliza componentes adhesivos para el mantenimiento de su dentadura completa superior ya que la misma está sobreextendida a pedido del paciente por razones estéticas (Fig. 24).

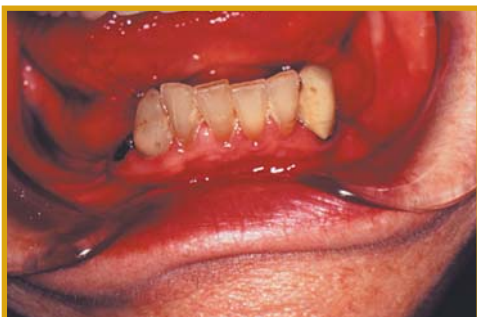

Fig. 23: Vista clínica. Marzo 2003.

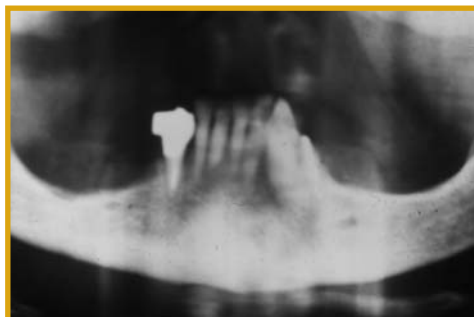

Fig. 24: Rx. Panorámica. Marzo 2003.

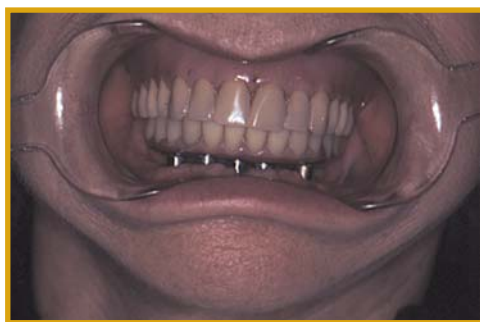

Fig. 25: Vista clínica. 90 días de la instalación.

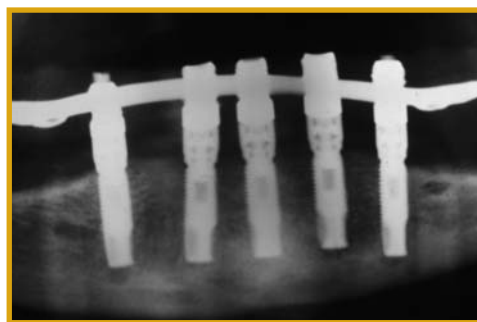


Fig. 26: Rx. panorámica. 90 días de la instalación.

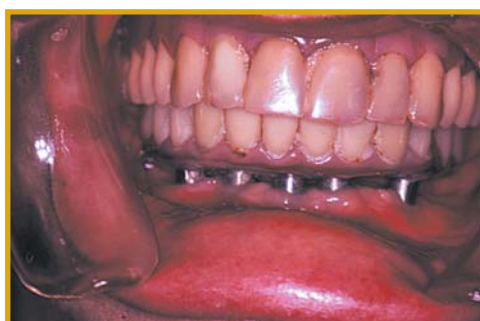

Fig. 27: Estado actual. Junio 2005.

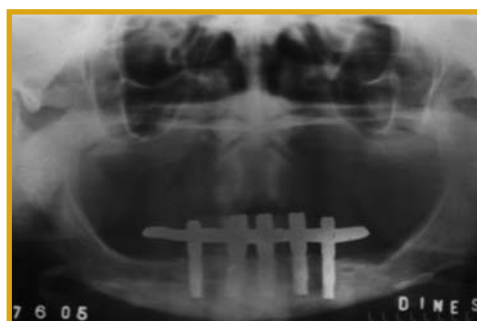


Fig. 28: Rx. panorámica (Marzo 2003 – Junio 2005).

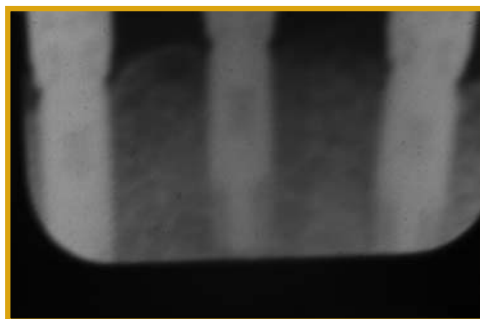


Fig. 29: Rx. periapicales (Marzo 2003 – Junio 2005).

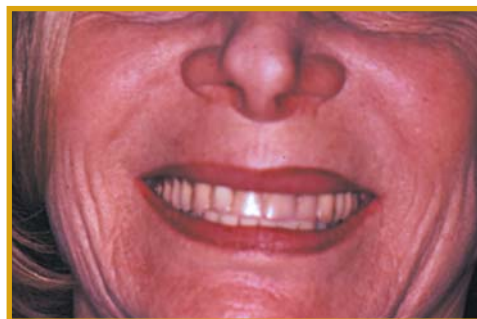

Fig. 30: Estado Actual. Junio 2005.

Plan de tratamiento

Se mantiene la prótesis completa superior del paciente de acuerdo al correcto funcionamiento estético y funcional de la misma. Ante la presencia de bruxismo se aumenta la superficie a oseointegrar de los implantes sobre la base del aumento de su número (cinco implantes) (Figs. 25, 26, 27, 28, 29 y 30).

Caso clínico Nº 3

Paciente: F.

Edad: 70 años.

Sexo: Femenino.

En su historia clínica relata la intolerancia a la prótesis completa mandibular, no así a su pró-

tesis completa superior. Es portadora de varias prótesis completas inferiores sin uso (Fig. 31). Recurre en un instituto a la propuesta de una prótesis híbrida soportada por cuatro implantes, los cuales son rechazados. Insiste en el mismo tratamiento en otro centro, en donde vuelven a instalarse cuatro implantes. Al ser rechazados dos de los mismos, se opta por una sobredentadura sobre los dos restantes (oseointegrados) que mejora su situación pero no le satisface (Figs. 32, 33 y 34).

En este momento ante su consulta sugerimos la instalación de tres implantes complementarios con el fin de poder instalar en el día una prótesis híbrida (Figs. 35, 36, 37 y 38).

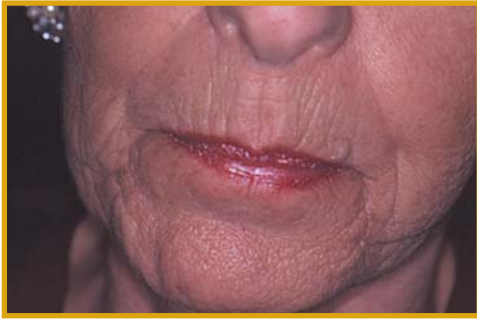

Fig. 31: Vista clínica. Mayo 2003.

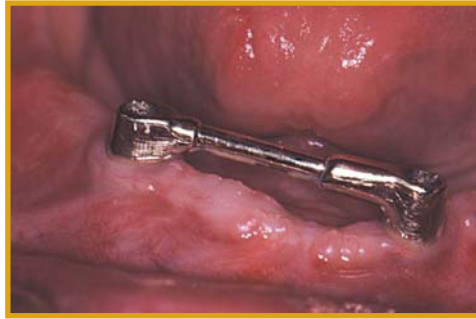

Fig. 32: Paciente portadora de una sobredentadura retenida por una barra.

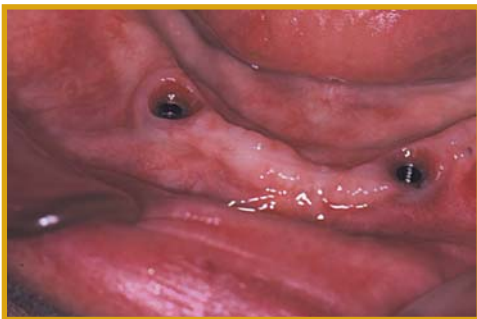

Fig. 33: Implantes oseointegrados luego de quitarse la barra. Mayo 2003.

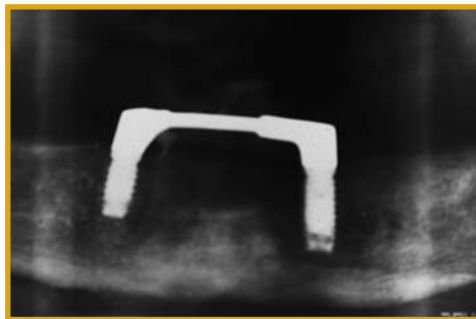


Fig. 34: Rx. Panorámica. Mayo 2003.

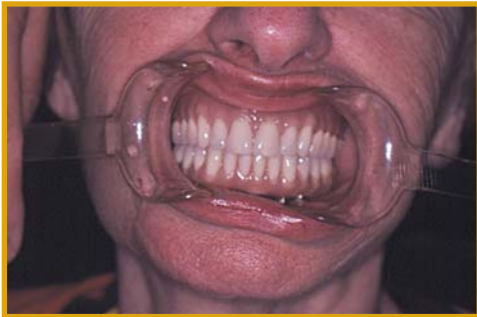

Fig. 35 y 36: Prótesis con carga inmediata instalada en el día usando los implantes oseointegrados previamente. Mayo 2003.

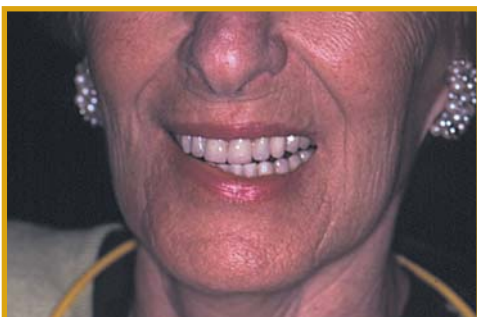
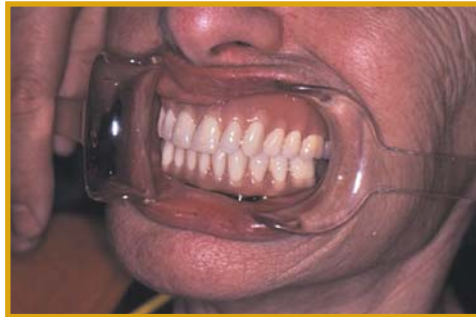
Fig. 37: Vista clínica. Septiembre 2003.

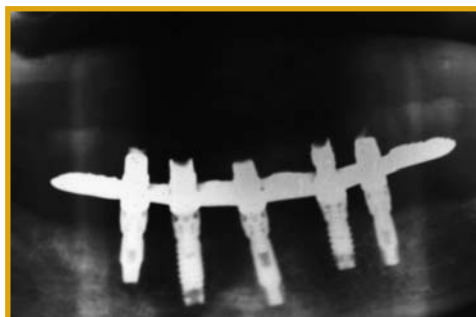

Fig. 38: Rx. panorámica. Septiembre 2003. Se observa la diferencia entre implantes anteriores y complementarios.

CUADRO 1.

Año	Cantidad de casos realizados
2002	4
2003	27
2004	36
2005	9

CUADRO 2.

Sexo	Cantidad	Promedio de Edad
Femenino	42	61,6 años
Masculino	24	56,4 años

Resultados

Se llevan realizadas 76 prótesis inmediatas en el día en un total de 66 pacientes (Cuadro 1), 24 de ellos de sexo masculino, 42 de sexo femenino (Cuadros 2 y 3). Se instalaron 159 implantes en el maxilar superior y 231 en el maxilar inferior, con 83 extracciones dentarias superiores y 168 inferiores realizadas en el mismo día de la colocación de los implantes. Cinco casos fueron realizados en forma simultánea en el maxilar superior e inferior. La totalidad de los implantes utilizados son clon Brånemark de 3.75/4/5ø x 13/15/18 mm (B&W Implants, Bs. As, Argentina) como así mismo pilares Standard, Estheticone, angulados y cofías.

Conclusión

El sistema permite la ubicación de implantes en los maxilares en cuanto a su forma y tamaño, considerando la anatomía ósea existente y la potencia muscular del caso a tratar, dando como resultado una mayor área posible a oseointegrar. El sistema permite ser retirado por el profesional para su mantenimiento y/o ajustes futuros.

Ante la presencia de un caso que presente implantes oseointegrados pero que cuyo número

CUADRO 3. TIPO DE ANTAGONISTA.

Desdentado Total	22
Desdentado Parcial	44

ro no es suficiente para instalar una prótesis fija, este sistema admite la posibilidad de aprovecharlos, aumentando el número de implantes y **no variando el sistema de construcción.**

A diferencia de otros sistemas en plaza, se instala en el día la prótesis **definitiva.**

A pesar del breve periodo de tiempo, el número de casos muestra aceptación, efectividad y recomendación del tratamiento denominado CIPEF (Carga Inmediata Pasiva Estético Funcional).

Bibliografía

- 1) Randow, K.; Ericsson, I.; Nilner, K.; Petterson, A. and Glantz, P.O. (1999): **Immediate functional loading of Brånemark Dental Implants.** An 18 – month study. *Clin Oral Impl Res*, 10:8-15.
- 2) Brånemark, P.I.; Engstrand, P.; Öhrnell, L.O.; Gröndahl, K.; Nilsson, P.; Hagberg, K.; Darle, C. and Lekholm, U. (1999): **Brånemark Novum™: A new treatment concept for rehabilitation of the edentulous mandible.** Preliminary results from a perspective clinical follow-up study. *Clin Implant Dent & Rel Res*. 1: 2-16.
- 3) Brånemark, P. I. (2000): **The Brånemark Novum Protocol for same-day Teeth.** A global perspective. Quintessence Publishing Co, Berlin.
- 4) Lifschitz, A.; Rosemberg, R.; Solari, C. and Brenner, C. **Implantes: Sistema Novum. Carga inmediata protocolarizada.** *Rev. Asoc. Odontol. Argent.* 90 (13); 207-14.

Agradecimientos

Al Dr. Martín Sabio.
Al Técnico Dental, el Sr. Sebastián Pi.
A B&W Implants.

Dirección de autor

Av. Scalabrini Ortiz 2553, 15° A
(1425) Ciudad Autónoma de Buenos Aires
e-mail: albertolifschitz@aol.com